

Datum 13 maart 2017

Titel Consensus Statement Cardiogenetische Zorg bij Thoracale Aortapathologie

Versie Definitief

Datum 13 maart 2017

**Consensus statement: cardiogenetische zorg
voor patiënten met thoracale aortapathologie
en hun naaste familieleden**

Landelijke Werkgroep BAV & TAA

Samenstelling van de werkgroep

Organisatoren

Dr. M. Kempers, klinisch geneticus, Radboudumc
Dr. I.M.B.H. van de Laar, klinisch geneticus, Erasmus MC
Prof. dr. B.L. Loeys, kinderarts-klinisch geneticus, Radboudumc/UZ Antwerpen
Prof. dr. J.W. Roos-Hesselink, cardioloog, Erasmus MC
Drs. J.M.A. Verhagen, klinisch geneticus in opleiding, Erasmus MC
Dr. M.W. Wessels, klinisch geneticus, Erasmus MC

Overige leden

Dr. J.J.J. Aalberts, cardioloog, UMCG
Dr. M.J.H. Baars, klinisch geneticus, AMC
Dr. A.F. Baas, klinisch geneticus, UMCU
Drs. M. Bakker-de Boo, cardioloog, Gelre ziekenhuizen
Dr. S.C.A.M. Bekkers, cardioloog, MUMC
Dr. J.A. Bekkers, cardio-thoracaal chirurg, Erasmus MC
Dr. R.L. Braam, cardioloog, Gelre ziekenhuizen
Drs. K. de Boer, cardioloog, VUmc
Drs. L. Bons, arts-onderzoeker cardiologie, Erasmus MC
Dr. B.J. Bouma, cardioloog, AMC
Dr. A.E. van den Bosch, cardioloog, Erasmus MC
Dr. T.J. van Brakel, cardio-thoracaal chirurg, LUMC
Drs. L. Cozijnsen, cardioloog, Gelre ziekenhuizen
Drs. A.L. Duijnhouwer, cardioloog, Radboudumc
Drs. E. Dulfer, basisarts klinische genetica, UMCG
Drs. I.M.E. Frohn-Mulder, kindercardioloog, Erasmus MC
Dr. Y. Hilhorst-Hofstee, klinisch geneticus, LUMC
Dr. A.C. Houweling, klinisch geneticus, VUmc
Dr. J.A.E. Kammeraad, kindercardioloog, Erasmus MC
Dr. W.S. Kerstjens-Frederikse, klinisch geneticus, UMCG
Prof. dr. C.C.W. Klaver, oogarts, Radboudumc
Dr. I.P.C Krapels, klinisch geneticus, MUMC
Drs. H.M.M. Lambermon, kaderhuisarts hart- en vaatziekten
Dr. J.P. van Melle, cardioloog, UMCG
Prof. dr. B.J.M. Mulder, cardioloog, AMC
Drs. E. Overwater, klinisch geneticus in opleiding, AMC
Drs. J.G. Post, klinisch geneticus, UMCU
Dr. H.J. Siebelink, cardioloog, LUMC
Dr. G.Tj. Sieswerda, cardioloog, UMCU
Dr. A.A.H.J. Thiadens, oogarts, Erasmus MC
Drs. J. Timmermans, cardioloog, Radboudumc

Algemeen

Aanleiding

De Landelijke Werkgroep BAV & TAA is een gezamenlijk initiatief vanuit de afdelingen klinische genetica en cardiologie van het Radboudumc en Erasmus MC om de cardiogenetische zorg voor patiënten met een bicuspide aortaklep (BAV) en/of thoracaal aorta aneurysma (TAA) te uniformeren en optimaliseren. Bij de samenstelling van deze werkgroep is getracht rekening te houden met inbreng vanuit verschillende instellingen en vertegenwoordiging van de verschillende medische disciplines, om zodoende een landelijk draagvlak te creëren.

Doelstelling

Deze werkgroep heeft zich ten doel gesteld om een document te ontwikkelen met aanbevelingen ter ondersteuning van de dagelijkse praktijkvoering van professionals die betrokken zijn bij de zorg voor patiënten met een bicuspide aortaklep (BAV) en/of thoracaal aorta aneurysma (TAA), en hun naaste familieleden. Dit consensus statement richt zich op de cardiogenetische aspecten van de zorg bij TAA en is zoveel mogelijk gebaseerd op wetenschappelijk onderzoek of consensus. Met betrekking tot de indicaties en verschillende behandelopties bij thoracale aortapathologie verwijst de werkgroep naar de meest recente ESC en ACC/AHA richtlijnen.

Probleemomschrijving en afbakening

Een thoracaal aorta aneurysma (TAA) is een abnormale verwijding op één of meerdere niveaus van de aorta vanaf de aortaklep tot aan het diafragma. In dit consensus statement zullen wij ons beperken tot aneurysmata van de aortawortel en aorta ascendens (zonder bijkomende aortakleppathologie) en thoracale aorta dissecties (Stanford type A en B). Voor het beleid bij patiënten met TAA in combinatie met een bicuspide aortaklep (BAV) of BAV zonder aorta dilatatie zal een apart document worden opgesteld. Dilatatie van de (neo-)aorta in het kader van andere congenitale hartafwijkingen, zoals tetralogie van Fallot, truncus arteriosus of na Ross of arteriële switch operatie, vallen eveneens buiten het bestek van dit consensus statement.

Doelgroep

Dit consensus statement is bestemd voor alle zorgverleners die betrokken zijn bij de herkenning, diagnostiek, behandeling en begeleiding van patiënten met (een verhoogd risico op) een TAA of dissectie, zoals huisartsen, cardiologen, kindercardiologen, cardio-thoracaal chirurgen, vaatchirurgen, kinderartsen en klinisch genetici.

Werkwijze werkgroep

Tijdens de voorbereidende fase is door middel van een enquête onder klinisch genetici en cardiologen een inventarisatie van de knelpunten gemaakt. De belangrijkste knelpunten zijn uitgewerkt tot uitgangsvragen. Voor de beantwoording van deze vragen is de relevante bestaande literatuur geraadpleegd. Aan de hand hiervan zijn conclusies, overwegingen en aanbevelingen geformuleerd. Alle teksten zijn tijdens plenaire vergaderingen besproken, per mail onder de werkgroepleden verspreid en na verwerking van de commentaren door de werkgroep geaccordeerd. De conceptversie is tevens voorgelegd aan het Netherlands Heart Institute (voorheen ICIN), de Werkgroep Congenitale Cardiologie van de Nederlandse Vereniging voor Cardiologie (NVVC), de Nederlandse Vereniging voor Thoraxchirurgie (NVT) en de voorzitter van de Hart- en Vaatziekten Huisartsen Advies Groep (HartVaathAG). Na implementatie van dit document zal periodieke evaluatie plaatsvinden en het document waar nodig worden herzien.

Inleiding

In de internationale literatuur worden verschillende normaalwaarden gehanteerd voor de afmetingen van de thoracale aorta. De normaalwaarden zijn afhankelijk van leeftijd, geslacht en lichaamsoppervlakte. Bij volwassenen wordt een aorta(wortel)diameter vanaf 40 mm in het algemeen als verwijfd beschouwd [Radonic et al., 2011]. Bij volwassenen met een klein postuur en bij kinderen kunnen kleinere diameters reeds als afwijkend worden beschouwd. Het gebruik van een Z-score kan dan behulpzaam zijn. Een aortadiameter Z-score ≥ 2.0 in volwassenen en ≥ 3.0 in kinderen wordt als verwijfd beschouwd [Devereux et al., 2012; Gautier et al., 2010]. Bij een lengte $>95^{\circ}$ percentiel neemt de aortadiameter niet lineair toe, maar lijkt deze een plateau te bereiken [Reed et al., 1993]. Bij personen met een groot postuur kan gebruik van de Z-score daarom leiden tot een onderschatting en is derhalve onbetrouwbaar [Radonic et al., 2011]. De voorkeur van de werkgroep gaat daarom uit naar het hanteren van een absolute grenswaarde van 40 mm bij volwassenen met een normaal of groot postuur, en gebruik van de Z-score bij volwassenen met een klein postuur en bij kinderen (resp. ≥ 2.0 en ≥ 3.0). Voor berekening van de Z-score wordt verwezen naar: <http://www.marfan.org/dx/zscore>.

Bij volwassen vrouwen met Turner syndroom wordt daarentegen de voorkeur gegeven aan de aortic size index (= aortadiameter gecorrigeerd voor lichaamsoppervlakte) [Matura et al., 2007]. Een aortic size index >2.0 cm/m^2 wordt hierbij als verwijfd beschouwd. Voor meisjes met Turner syndroom wordt gebruikt gemaakt van de Z-score.

Een thoracale aortadiameter (wortel of ascendens) wordt als verwijfd beschouwd als:

- bij volwassenen met normaal of groot postuur: ≥ 40 mm
- bij volwassenen met klein postuur: Z-score ≥ 2.0
- bij volwassen vrouwen met Turner syndroom: aortic size index >2.0 cm/m^2
- bij kinderen: Z-score ≥ 3.0

De omvang van een aneurysma neemt geleidelijk toe met gemiddeld 1.0 mm per jaar (0.7 mm voor aorta ascendens, 1.9 mm voor aorta descendens) [Elefteriades et al., 2002]. In de normale bevolking daarentegen neemt de aortawortel slechts gemiddeld 0.89 mm en 0.68 mm per 10 jaar toe bij resp. mannen en vrouwen [Lam et al., 2010].

Patiënten met TAA zijn vaak asymptomatisch. De diagnose wordt meestal per toeval gesteld bij beeldvormend onderzoek om andere redenen of bij screening. TAA kan, indien onbehandeld, leiden tot een aorta dissectie of plots overlijden. Bij circa 20% is sprake van een familiale aandoening. Familiair TAA volgt meestal een autosomaal dominant overervingspatroon met wisselende penetrantie en variabele expressie [Albornoz et al., 2006]. De gemiddelde leeftijd bij diagnose bedraagt 58.2 jaar bij familiair TAA (exclusief Marfan syndroom) en 65.7 jaar bij sporadisch TAA [Albornoz et al., 2006]. Met de huidige kennis en technieken wordt in slechts 20% van de families met TAA een pathogene mutatie gevonden. Dit pleit voor verdere locus heterogeniteit. Het niet vinden van een mutatie sluit een erfelijke oorzaak (en een verhoogd risico voor zijn/haar familieleden) dus geenszins uit.

Risicofactoren

Veroudering en hypertensie zijn belangrijke risicofactoren voor het *ontstaan* van TAA; voor de overige risicofactoren is er weinig overtuigend bewijs [Achneck et al., 2005; Covella et al., 2014]. Roken en dislipidemie spelen mogelijk wel een rol bij de *progressie* van TAA en het risico op dissectie [Dapunt et al., 1994; Achneck et al., 2005]. Hypertensie blijft echter ook hier de belangrijkste risicofactor. Diabetes mellitus komt relatief weinig voor bij personen met thoracale aorta dissectie [LeMaire et al., 2011]. Er lijkt zelfs een negatieve associatie te bestaan tussen het voorkomen van diabetes mellitus en thoracale aortapathologie [Prakash et al., 2012]. In tegenstelling tot aneurysma van de aorta descendens en de abdominale aorta [Albornoz et al., 2006; Vapnik et al., 2016], komt bij aneurysma van de aorta ascendens opvallend weinig atherosclerose voor [Agmon et al., 2003; Achneck et al., 2005].

De aanwezigheid van hypertensie sluit niet uit dat er sprake kan zijn van een erfelijke aanleg. Hypertensie kan naast risicofactor voor het ontstaan van TAA mogelijk ook een *uiting* zijn van hetzelfde onderliggende ziekteproces. Studies in muismodellen tonen een link tussen defecten in de vasculaire gladde spiercellen en extracellulaire matrix en het ontstaan van hypertensie [Pfeifer et al., 1998; Faury et al., 2003; Zacchigna et al., 2006].

Aneurysmata elders

Patiënten met TAA hebben ook vaker aneurysmata elders in de vaatboom. Het aantal studies dat deze relatie onderzoekt is echter beperkt. Circa een kwart van de patiënten met TAA heeft tevens een abdominale aorta aneurysma (vs. 5% in de algemene bevolking) [Pressler et al., 1985] en circa 10% een intracranieel aneurysma (vs. 1-2% in de algemene bevolking) [Kuzmik et al., 2010]. Ook onder familieleden van patiënten met TAA komen vaker aneurysmata elders voor [GeneReviews: Thoracic Aortic Aneurysms and Aortic Dissection, laatste update januari 2012].

Uitgangsvragen

1. Verwijscriteria

Wat zijn de indicaties voor verwijzing naar een klinisch genetisch centrum?

Verwijzing naar een klinisch geneticus geschiedt bij voorkeur via de behandelend cardioloog of cardio-thoracaal chirurg.

Factoren die meespelen bij de beslissing om patiënt met TAA te verwijzen zijn:

- mate van dilatatie (absoluut of relatief)
- leeftijd waarop de diagnose is gesteld
- locatie (aortawortel, ascendens, descendens en/of elders)
- aan- of afwezigheid van hypertensie
- familiegeschiedenis (eerste- en tweedegraads)
- combinatie met congenitale linkszijdige hartafwijkingen of aortaklepchirurgie
- syndromale kenmerken

1.1 Bij welke aortadiameter dient verwijzing plaats te vinden?

De werkgroep stelt voor om in eerste instantie een afkapwaarde van 45 mm te hanteren, omdat de bijdrage van erfelijke factoren <45 mm naar verwachting beperkt is. Verwijzing bij een aortadiameter tussen 40 en 45 mm blijft in individuele gevallen (rekening houdend met postuur, familiegeschiedenis, etc.) mogelijk.

1.2. Welke leeftijdsgrens wordt gehanteerd voor verwijzing?

In de internationale literatuur wordt, voor zover wij konden nagaan, geen leeftijdsgrens vermeld. Uit onze landelijke enquête onder klinisch genetici en cardiologen bleek dat velen in de praktijk een leeftijdsgrens van 60 à 65 jaar hanteren, met inachtneming van eventuele hypertensie. Boven deze leeftijdsgrens wordt een patiënt alleen verwezen als er extra aanwijzingen zijn voor een erfelijke aandoening, zoals een positieve familiegeschiedenis of syndromale kenmerken.

De werkgroep stelt voor om in eerste instantie de volgende leeftijdsgrenzen te hanteren:

- diagnose <50 jaar, ongeacht de aanwezigheid van hypertensie,
- diagnose tussen 50 en 60 jaar zónder hypertensie.

De leeftijdsgrenzen zijn gekozen op basis van ervaring; de beschikbare literatuur is zeer beperkt. Hoe hoger de ontstaansleeftijd, des te minder waarschijnlijk dat doorslaggevend erfelijke factoren een rol hebben gespeeld bij het ontstaan van het TAA. Verwijzing boven de genoemde leeftijdsgrenzen blijft in individuele gevallen mogelijk.

1.3. Wanneer wordt er gesproken van een positieve familiegeschiedenis?

Er bestaat geen algemeen geaccepteerde definitie van een “belaste” ofwel “positieve” familiegeschiedenis. In de internationale literatuur wordt meestal gesproken van een positieve familiegeschiedenis wanneer er tenminste één eerstegraads familielid is met een thoracale aorta aneurysma of dissectie. Gezien de beperkte omvang van de hedendaagse gezinnen, de verminderde penetrantie van de erfelijke vormen van TAA, en de associatie met aneurysma en dissectie op andere plaatsen in het lichaam (m.n. abdominaal en intracranieel), moet wellicht een bredere definitie worden gehanteerd voor verwijzing.

Datum 13 maart 2017

Titel Consensus Statement Cardiogenetische Zorg bij Thoracale Aortapathologie

Voorstellen vanuit de werkgroep:

Een positieve familiegeschiedenis wordt gedefinieerd als het hebben van tenminste één eerste- of tweedegraads familielid met:

- een thoracale aorta aneurysma of dissectie,
- een aneurysma of dissectie elders <60 jaar,
- een congenitale linkszijdige hartafwijking,
- plots overlijden <45 jaar.

Indien er volgens bovenstaande criteria sprake is van een positieve familiegeschiedenis, wordt verwijzing naar een klinisch geneticus aanbevolen.

1.4. Welke syndromale kenmerken dienen in aanmerking te worden genomen?

Overzicht van de meest karakteristieke en eenvoudig vast te stellen verschijnselen die geassocieerd zijn met syndromale vormen van TAA:

Craniofaciale kenmerken	Craniosynostosis
	Hypertelorisme
	Gespleten huid of gehemelte
Oogheelkundige kenmerken	Lens(sub)luxaties
	Netvliesloslatingen
	Hoge myopie (-6 dioptrie of hoger)
	Iris hypoplasie of flocculi
Cardiovasculaire kenmerken	Mitralisklepprolaps
	Arteriële tortuositas
	Moyamoya vasculopathie
	Multiple aneurysmata of dissecties
Musculoskeletale kenmerken	Pectus excavatum of carinatum
	Hypermobiele gewrichten
	Dwangstand van gewrichten
	Recidiverende gewrichts(sub)luxaties
	Ernstige artrose op jonge leeftijd
	Ernstige kyfose of scoliose
Huidkenmerken	Dunne, doorschijnende huid
	Hyperelastische huid
	Livedo reticularis
	Opvallende striae op bijzondere plaatsen
	Atrofische littekens
Overige kenmerken	Kleine of grote lichaamslengte
	Disproportionele lange ledematen
	Abnormaal lange en slanke vingers
	Spontane pneumothorax
	Recidiverende buikwandbreuken
	Spontane rupturen van inwendige organen
	Amenorroe of prematuur ovarieel falen

Aanbevelingen: verwijscriteria

Verwijs in elk geval patiënten met de volgende kenmerken naar een klinisch geneticus:

Thoracale aorta aneurysma (aortadiameter ≥ 45 mm) of dissectie:

- diagnose <50 jaar ongeacht de aanwezigheid van hypertensie, of
- diagnose tussen 50 en 60 jaar zónder hypertensie, of
- met positieve familiegeschiedenis (d.w.z. een eerste- of tweedegraads familielid met een thoracale aorta aneurysma of dissectie, een aneurysma of dissectie elders <60 jaar, congenitale linkszijdige hartafwijking, of plots overlijden <45 jaar), of
- met syndromale kenmerken (zie §1.4)

Overweeg verwijzing van patiënten met een aortadiameter van 40-45 mm, bij het ontbreken van een duidelijke oorzaak en/of bij een bijzondere configuratie van de aortawortel (bijv. peer- of klaverbladvorm).

2. DNA-onderzoek

Welk DNA-onderzoek dient te worden verricht?

TAA omvat een genetisch heterogene groep van aandoeningen, die een grote klinische overlap vertonen. Indien een persoon voldoet aan de diagnostische (gereviseerde Ghent) criteria voor Marfan syndroom inclusief lensluxatie(s) is er een hoge voorafkans op het vinden van een *FBN1* mutatie [Campens et al., 2015]. Indien geen verdenking bestaat op een specifieke syndromale aandoening, is next-generation sequencing (NGS) de meest tijds- en kosteneffectieve methode [Baetens et al., 2011; Proost et al., 2015]. NGS is geen geschikte methode voor het opsporen van kleine (intragene) deleties of duplicaties; hiervoor is een aparte analyse noodzakelijk. DNA-onderzoek wordt bij voorkeur aangevraagd, geïnterpreteerd en gecommuniceerd door een klinisch geneticus.

Vanuit de European Society of Human Genetics (ESHG) wordt analyse aanbevolen van de 'core genes' *ACTA2*, *COL3A1*, *FBN1*, *FLNA*, *MAT2A*, *MFAP5*, *MYH11*, *MYLK11*, *NOTCH1*, *PRKG1*, *SMAD3*, *TGFB2*, *TGFB3*, *TGFBR1* en *TGFBR2* [Arslan-Kirchner et al., 2015]. Het Landelijk Overleg DNA-diagnostiek (LOD) rekent tot haar core genes: *ACTA2*, *COL3A1*, *FBN1*, *SMAD3*, *TGFB2*, *TGFBR1* en *TGFBR2*.

Een klein deel van de TAA patiënten heeft een (sub)microscopische deletie of duplicatie die vaak meerdere genen omvatten en het TAA (gedeeltelijk) verklaard, zoals een 16p13.1 duplicatie (*MYH11* gen) of een 7q11.23 duplicatie of triplicatie (*ELN* gen) [Kuang et al., 2011; Guemann et al., 2015; Parrott et al., 2015]. Vaak is de penetrantie onvolledig en zijn ook andere klinische kenmerken aanwezig. In uitzonderlijke gevallen is sprake van een specifiek syndroom waarvan TAA een zeldzame uiting kan zijn, zoals Noonan syndroom en neurofibromatosis [Cornwall et al., 2014; Oderich et al. 2007].

Aanbevelingen: DNA-onderzoek

Bij een sterke verdenking op Marfan syndroom, zoals TAA in combinatie met (sub)luxatie van de ooglenzen, kan gericht DNA-onderzoek van het *FBN1* gen worden overwogen (zolang dit nog separaat wordt aangeboden).

In andere gevallen wordt NGS in de vorm van een targeted panel danwel whole exome sequencing (WES) met filter voor bekende aneurysma genen aanbevolen.

Indien TAA gepaard gaat met verstandelijke beperking of leerproblemen, dysmorfieën en/of aangeboren afwijkingen is uitgebreider onderzoek geïndiceerd, zoals SNP array of array CGH analyse, WES (met andere panels) of gericht DNA-onderzoek.

3. Familiescreening

3.1. Welke familieleden komen in aanmerking voor cardiologisch onderzoek?

De ESC en ACC/AHA richtlijnen adviseren “aortic imaging” bij eerstegraads familieleden van patiënten met TAA (level of evidence resp. C en B). De ESC vermeldt hierbij alleen de ouders en siblings, niet de kinderen. De ACC/AHA adviseert onderzoek bij tweedegraads familieleden indien bij één of meerdere eerstegraads familieleden een TAA wordt vastgesteld.

Voorstellen vanuit de werkgroep:

I. Indien familiale mutatie bekend: voorspellend DNA-onderzoek aanbieden (bij voorkeur stapsgewijs testen van familieleden, zogenaamde “cascadescreening”), controles in of in samenwerking met een academisch centrum aan hand van gen-specifieke richtlijnen [richtlijn Marfan syndroom van multidisciplinaire werkgroep op initiatief van de Vereniging Klinische Genetica Nederland, 2013; MacCarrick et al., 2014; klinische richtlijn Turner syndroom van het Nederlands-Vlaamse multidisciplinaire netwerk voor Turner syndroom, 2012].

II. Indien géén mutatie bekend in familie: screening van alle eerstegraads familieleden (d.w.z. ouders, siblings en kinderen) van patiënten die voldoen aan criteria zoals genoemd onder §1.

3.2. Wanneer dienen controles plaats te vinden?

De ESC richtlijn adviseert de controles elke 5 jaar te laten plaatsvinden, maar doet geen uitspraken over de start- en eindleeftijd (level of evidence C).

Voorstellen vanuit de werkgroep:

I. Indien familiale mutatie bekend: controles in of in samenwerking met een academisch centrum aan de hand van bovengenoemde gen-specifieke richtlijnen.

II. Indien géén mutatie bekend in familie:

Familiair TAA (twee of meer personen met TAA in één familie):

Startleeftijd: vanaf 25 jaar (of 10 jaar jonger dan de jongste TAA in de familie)

Eindleeftijd: tot 65 jaar (of indien eerste controle na het 60^e jaar: minstens eenmaal follow-up).

Frequentie: aanvankelijk elke 5 jaar. Bij een zeer slanke aorta en/of normale, stabiele diameters bij opeenvolgende controles kan worden volstaan met controle elke 10 jaar.

Afhankelijk van diameter, groeisnelheid, klinische verdenking op een agressief fenotype (bijv. Loeys-Dietz syndroom) of familiegeschiedenis frequentere controles overwegen.

Sporadisch TAA (één persoon met TAA in de familie):

Hier kan in principe worden volstaan met een eenmalige controle bij familieleden. Indien deze controle plaatsvindt <40 jaar, dient tenminste eenmalige follow-up op oudere leeftijd (>50 jaar) te worden overwogen. Dit hangt sterk af van de presentatie bij de index patiënt.

3.3. Hoe dienen controles plaats te vinden?

De ESC en ACC/AHA richtlijnen doen geen uitspraken over de meest geschikte methode.

Transthoracale echocardiografie (TTE) is een relatief goedkope, eenvoudige en gemakkelijk beschikbare techniek voor het beoordelen en serieel vervolgen van de aortawortel, waar het vaakst dilataties voorkomen. Daarnaast kan gelijktijdig de aortaklep worden beoordeeld. TTE is echter geen geschikte methode om de volledige aorta te visualiseren; met name de aorta

Datum 13 maart 2017

Titel Consensus Statement Cardiogenetische Zorg bij Thoracale Aortapathologie

descendens thoracalis is vaak beperkt in beeld te brengen. Gezien de hoge prevalentie van abdominale aorta aneurysmata in families met TAA, verdient het aanbeveling om bij elk TTE tevens screening van de abdominale aorta uit te voeren [Bekkers et al., 2005; Roshanali et al., 2007]. Bij TTE wordt de vena cava inferior routinematig beoordeeld en kan de abdominale aorta gemakkelijk worden afgebeeld door geringe kanteling van de echotransducer vanuit deze positie.

CT of MRI zijn beide zeer geschikte technieken om de grote vaten af te beelden, zowel het lumen als de vaatwand. Beide technieken kunnen uitstekend worden toegepast voor de evaluatie en follow-up van een aorta aneurysma (locatie, uitbreiding en precieze diameter) en de relatie tot de omliggende structuren. CT biedt de mogelijkheid om in korte tijd data te verkrijgen en verwerken. Daarnaast is CT goed in staat om calcificaties te detecteren. De belangrijkste nadelen bestaan uit de toediening van een jodiumhoudend contrastmiddel, met mogelijke allergische reacties en nierfalen, en het gebruik van ioniserende straling. Dit laatste beperkt het gebruik van CT bij jongeren, met name (zwangere) vrouwen, en periodieke follow-up. MRI is hier meer geschikt. De belangrijkste nadelen van MRI bestaan uit de beperktere beschikbaarheid, langere acquisitietijd en hogere kosten. MRI is gecontra-indiceerd bij personen met lichaamsgebonden metalen voorwerpen (zoals vaatclips, metaalsplinters in het oog of pacemakers) en claustrofobie [Goldstein et al., 2015].

Voorstellen vanuit de werkgroep:

Transthoracaal echocardiografisch onderzoek (TTE) is het basisonderzoek.

Het verdient sterke aanbeveling om bij de eerste controle een uitgangsscan (CT of MRI) te maken van de thorax (en eventueel abdomen), omdat aneurysmata van de aorta descendens over het algemeen niet gezien worden bij TTE. Gezien de hoge prevalentie van abdominale aorta aneurysmata in families met TAA, kan worden overwogen om bij TTE tevens screening van de abdominale aorta uit te voeren.

Opmerkingen bij deze aanbevelingen:

Bij afwijkende bevindingen of slechte beeldvorming dient altijd een CT of MRI onderzoek te worden verricht. Bij een familiegeschiedenis voor aneurysma, dissectie of tortuositas buiten de thoracale aorta, dient uitgebreidere screening van familieleden te worden overwogen.

Beeldvorming van de cerebrale vaten wordt over het algemeen pas aanbevolen bij tenminste twee familieleden met een intracranieel aneurysma [Schievink et al., 1994].

Aanbevelingen: familiescreening

I. Indien familiale mutatie bekend: controles in (samenwerking met) een academisch centrum, aan de hand van gen-specifieke richtlijnen.

II. Indien geen mutatie bekend in familie:

Verricht echocardiografisch onderzoek bij alle eerstegraads familieleden van patiënten met een thoracale aorta aneurysma/dissectie zoals genoemd onder §1. CT of MRI vindt bij voorkeur plaats bij de eerste controle, en daarna op indicatie.

Bij familiair TAA:

Startleeftijd: vanaf 25 jaar (of 10 jaar jonger dan jongste TAA in de familie)

Frequentie: aanvankelijk elke 5 jaar. Bij zeer slanke aorta of normale, stabiele diameters bij opeenvolgende controles kan worden volstaan met controle elke 10 jaar.

Afhankelijk van bevindingen zo nodig frequentere controles.

Eindleeftijd: tot 65 jaar, of indien eerste controle >60 jaar tenminste eenmaal follow-up.

Bij sporadisch TAA:

In principe eenmalige screening. Indien deze controle plaatsvindt <40 jaar, dient tenminste eenmalige follow-up op oudere leeftijd (>50 jaar) te worden overwogen.

Literatuur

Achneck H, Modi B, Shaw C, Rizzo J, Albornoz G, Fusco D, Elefteriades J. Ascending thoracic aneurysms are associated with decreased systemic atherosclerosis. *Chest* 2005; 128(3):1580-6.

Agmon Y, Khandheria BK, Meissner I, Schwartz GL, Sicks JD, Fought AJ, O'Fallon WM, Wiebers DO, Tajik AJ. Is aortic dilatation an atherosclerosis-related process? Clinical, laboratory, and transesophageal echocardiographic correlated of thoracic aortic dimensions in the population with implications for thoracic aortic aneurysm formation. *J Am Coll Cardiol* 2003;42(6):1076-83.

Albornoz G, Coady MA, Roberts M, Davies RR, Tranquilli M, Rizzo JA, Elefteriades JA. Familial thoracic aortic aneurysms and dissections-Incidence, modes of inheritance, and phenotypic patterns. *Ann Thorac Surg* 2006;82(4):1400-5.

Arslan-Kirchner M, Arbustini E, Boileau C, Charron P, Child AH, Collod-Beroud G, De Backer J, De Paepe A, Dierking A, Faivre L, Hoffjan S, Jondeau G, Keyser B, Loeys B, Mayer K, Robinson PN, Schmidtke J. Clinical utility gene card for: Hereditary thoracic aortic aneurysm and dissection including next-generation sequencing-based approaches. *Eur J Hum Genet* 2016;24(1). doi: 10.1038/ejhg.2015.225.

Baetens M, van Laer L, de Leeneer K, Hellemans J, de Schrijver J, van de Voorde H, Renard M, Dietz H, Lacro RV, Menten B, van Criekinge W, de Backer J, de Paepe A, Loeys B, Coucke PJ. Applying massive parallel sequencing to molecular diagnosis of Marfan and Loeys-Dietz syndromes. *Hum Mutat* 2011;32(9):1053-62.

Bekkers SC, Habets JH, Cheriex EC, Palmans A, Pinto Y, Hofstra L, Crijns HJ. Abdominal aortic aneurysm screening during transthoracic echocardiography in an unselected population. *J Am Soc Echocardiogr* 2005;18(5):389-393.

Campens L, Callewaert B, Muino Mosquera L, Renard M, Symoens S, De Paepe A, Coucke P, De Backer J. Gene panel sequencing in heritable thoracic aortic disorders and related entities – results of comprehensive testing in a cohort of 264 patients. *Orphanet J Rare Dis* 2015;10(1):9.

Cornwall JW, Green RS, Nielsen JC, Gelb BD. Frequency of aortic dilation in Noonan syndrome. *Am J Cardiol* 2014;113(2):368-71.

Covella M, Milan A, Totaro S, Cuspidi C, Re A, Rabbia F, Veglio F. Echocardiographic aortic root dilatation in hypertensive patients: a systematic review and meta-analysis. *J Hypertens* 2014;32(10):1928-35

Dapunt OE, Galla JD, Sadeghi AM, Lansman SL, Mezrow CK, de Asla RA, Quintana C, Wallenstein S, Ergin AM, Griep RB. The natural history of thoracic aortic aneurysms. *J Thorac Cardiovasc Surg* 1994;107(5):1323-32.

Devereux RB, de Simone G, Arnett DK, Best LG, Boerwinkle E, Howard BV, Kitzman D, Lee ET, Mosley TH Jr, Weder A, Roman MJ. Normal limits in relation to age, body size and gender of two-dimensional echocardiographic aortic root dimensions in persons ≥ 15 years of age. *Am J Cardiol*

Datum 13 maart 2017

Titel Consensus Statement Cardiogenetische Zorg bij Thoracale Aortapathologie

2012;110(8):1189–94.

Elefteriades JA. Natural history of thoracic aortic aneurysms: indications for surgery, and surgical versus nonsurgical risks. *Ann Thorac Surg* 2002;74(5):S1877-80.

Erbel R, Aboyans V, Boileau C, Bossone E, Bartolomeo RD, Eggebrecht H, Evangelista A, Falk V, Frank H, Gaemperli O, Grabenwöger M, Haverich A, Jung B, Manolis AJ, Meijboom F, Nienaber CA, Roffi M, Rousseau H, Sechtem U, Sirnes PA, Allmen RS, Vrints CJ; ESC Committee for Practice Guidelines. 2014 ESC Guidelines on the diagnosis and treatment of aortic diseases: Document covering acute and chronic aortic diseases of the thoracic and abdominal aorta of the adult. The Task Force for the Diagnosis and Treatment of Aortic Diseases of the European Society of Cardiology (ESC). *Eur Heart J* 2014;35(41):2873-926.

Faury G, Pezet M, Knutsen RH, Boyle WA, Heximer SP, McLean SE, Minkes RK, Blumer KJ, Kovacs A, Kelly DP, Li DY, Starcher B, Mecham RP. Developmental adaptation of the mouse cardiovascular system to elastin haploinsufficiency. *J Clin Invest* 2003;112(9):1419-28.

Gautier M, Detaint D, Fermanian C, Aegerter P, Delorme G, Arnoult F, Milleron O, Raoux F, Stheneur C, Boileau C, Vahanian A, Jondeau G. Nomograms for Aortic Root Diameters in Children Using Two-Dimensional Echocardiography. *Am J Cardiol* 2010;105(6):888-894.

Goldstein SA, Evangelista A, Abbara S, Arai A, Asch FM, Badano LP, Bolen MA, Connolly HM, Cuéllar-Calàbria H, Czerny M, Devereux RB, Erbel RA, Fattori R, Isselbacher EM, Lindsay JM, McCulloch M, Michelena HI, Nienaber CA, Oh JK, Pepi M, Taylor AJ, Weinsaft JW, Zamorano JL, Dietz H, Eagle K, Elefteriades J, Jondeau G, Rousseau H, Schepens M. Multimodality imaging of diseases of the thoracic aorta in adults: from the American Society of Echocardiography and the European Association of Cardiovascular Imaging: endorsed by the Society of Cardiovascular Computed Tomography and Society for Cardiovascular Magnetic Resonance. *J Am Soc Echocardiogr* 2015;28(2):119-182.

Guemann AS, Andrieux J, Petit F, Halimi E, Bouquillon S, Manouvrier-Hanu S, van de Kamp J, Boileau C, Hanna N, Jondeau G, Valksman G, Houfflin-Debarge V, Holder-Espinasse M. ELN gene triplication responsible for familial supravalvular aortic aneurysm. *Cardiol Young* 2015;25(4):712-17.

Guo DC, Pannu H, Tran-Fadulu V, Papke CL, Yu RK, Avidan N, Bourgeois S, Estrera AL, Safi HJ, Sparks E, Amor D, Ades L, McConnell V, Willoughby CE, Abuelo D, Willing M, Lewis RA, Kim DH, Scherer S, Tung PP, Ahn C, Buja LM, Raman CS, Shete SS, Milewicz DM. Mutations in smooth muscle alpha-actin (ACTA2) lead to thoracic aortic aneurysms and dissections. *Nat Genet* 2007;39(12):1488-93.

Hiratzka LF, Bakris GL, Beckman JA, Bersin RM, Carr VF, Casey DE Jr, et al. 2010 ACCF/AHA/AATS/ACR/ASA/SCA/SCAI/SIR/STS/SVM guidelines for the diagnosis and management of patients with Thoracic Aortic Disease: a report of the American College of Cardiology Foundation/American Heart Association Task Force on Practice Guidelines, American Association for Thoracic Surgery, American College of Radiology, American Stroke Association, Society of Cardiovascular Anesthesiologists, Society for Cardiovascular Angiography and

Datum 13 maart 2017

Titel Consensus Statement Cardiogenetische Zorg bij Thoracale Aortapathologie

Interventions, Society of Interventional Radiology, Society of Thoracic Surgeons, and Society for Vascular Medicine. *Circulation* 2010;121(13):e266-369.

Kuang SQ, Guo DC, Prakash SK, McDonald ML, Johnson RJ, Wang M, Regalado ES, Russell L, Cao JM, Kwartler C, Fraivillig K, Coselli JS, Safi HJ, Estrera AL, Leal SM, LeMaire SA, Belmont JW, Milewicz DM, GenTAC Investigators. Recurrent chromosome 16p13.1 duplications are a risk factor for aortic dissections. *PLoS Genet* 2011;7(6):e1002118.

Kuzmik GA, Feldman M, Tranquilli M, Rizzo JA, Johnson M, Elefteriades JA. Concurrent intracranial and thoracic aortic aneurysms. *Am J Cardiol* 2010;105(3):417-20.

Lam CS, Xanthakis V, Sullivan LM, Lieb W, Aragam J, Redfield MM, Mitchell GF, Benjamin EJ, Vasan RS. Aortic root remodeling over the adult life course: longitudinal data from the Framingham Heart Study. *Circulation* 2010;122(9):884-90.

LeMaire SA, Russell L. Epidemiology of thoracic aortic dissection. *Nat Rev Cardiol* 2011;8(2):103-13.

MacCarrick G, Black JH, Bowdin S, El-Hahamsy I, Freischmeyer-Gurerrerio PA, Guerrero AL, Sponseller PD, Loeys BL, Dietz HC. Loeys-Dietz syndrome: a primer for diagnosis and management. *Genet Med* 2014;16(8):576-87.

Matura LA, Ho VB, Rosing DR, Bondy CA. Aortic dilatation and dissection in Turner syndrome. *Circulation* 2007;116(15):1663-70.

Nemet AY, Assia EI, Apple DJ, Barequet IS. Current concepts of ocular manifestations in Marfan syndrome. *Surv Ophthalmol* 2006;51(6):561-75.

Oderich GS, Sullivan TM, Bower TC, Gloviczki P, Miller DV, Babovic-Vuksanovic D, Macedo TA, Stanson A. Vascular abnormalities in patients with neurofibromatosis syndrome type I: clinical spectrum, management, and results. *J Vasc Surg* 2007;46(3):475-84.

Parrott A, James J, Goldenberg P, Hinton RB, Miller E, Shikany A, Aylsworth AS, Kaiser-Rogers K, Ferns SJ, Lalani SR, Ware SM. Aortopathy in the 7q11.23 microduplication syndrome. *Am J Med Genet A* 2015;167A(2):363-70.

Pfeifer A, Klatt P, Massberg S, Ny L, Sausbier M, Hirneiss C, Wang GX, Korth M, Aszódi A, Andersson KE, Krombach F, Mayerhofer A, Ruth P, Fässler R, Hofmann F. Defective smooth muscle regulation in cGMP kinase I-deficient mice. *EMBO J* 1998;17(11):3045-51.

Prakash SK, Pedroza C, Khalil YA, Milewicz DM. Diabetes and reduced risk for thoracic aortic aneurysms and dissections: a nationwide case-control study. *J Am Heart Assoc* 2012;1(2):jah3-e000323. doi: 10.1161/JAHA.111.000323.

Pressler V, McNamara JJ. Aneurysm of the thoracic aorta. Review of 260 cases. *J Thorac Cardiovasc Surg* 1985;89(1):50-4.

Datum 13 maart 2017

Titel Consensus Statement Cardiogenetische Zorg bij Thoracale Aortapathologie

Proost D, Vandeweyer G, Meester JA, Salemink S, Kempers M, Ingram C, Peeters N, Saenen J, Vrinst C, Lacro RV, Roden D, Wuyts W, Dietz HC, Mortier G, Loeyls BL, Van Laer L. Performant mutation identification using targeted next-generation sequencing of 14 thoracic aortic aneurysm genes. *Hum Mutat* 2015;36(8):808-14.

Radonic T, de Witte O, Groenink M, de Bruin-Bon RA, Timmermans J, Scholte AJ, van den Berg MP, Baars MJ, van Tintelen JP, Kempers M, Zwinderman AH, Mulder BJ. Critical appraisal of the revised Ghent criteria for diagnosis of Marfan syndrome. *Clin Genet* 2011;80(4):346-53.

Reed CM. Reed CM, Richey PA, Pulliam DA, Somes GW, Alpert BS. Aortic dimensions in tall men and women. *Am J Cardiol* 1993;71(7): 608–10.

Roshanali F, Mandegar MH, Yousefnia MA, Mohammadi A, Baharyand B. Abdominal aorta screening during transthoracic echocardiography. *Echocardiography* 2007;24(7):685-688.

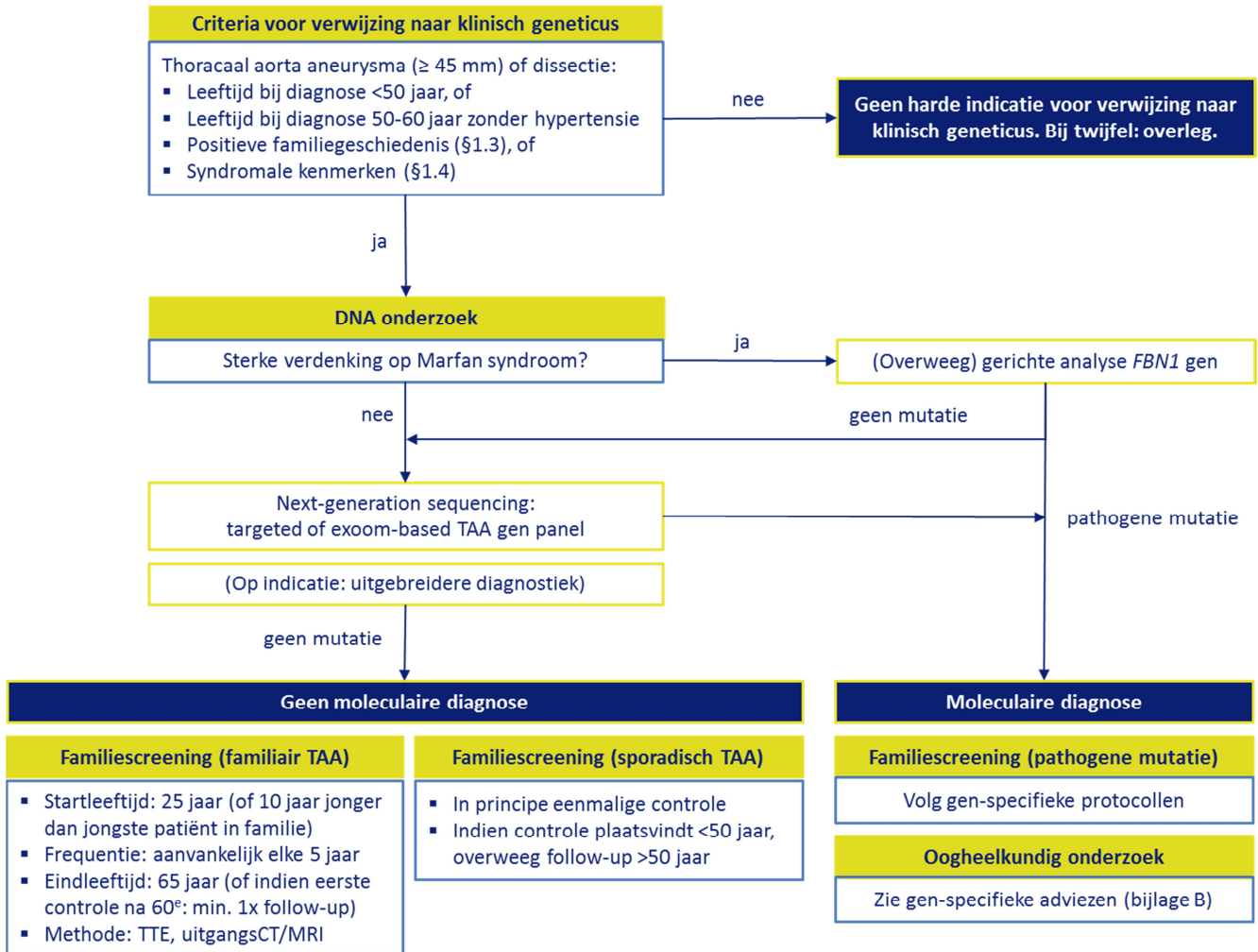
Schievink WI, Schaid DJ, Rogers HM, Piepgras DG, Michels VV. On the inheritance of intracranial aneurysms. *Stroke* 1994;25(10):2028-37.

Vapnik JS, Kim JB, Isselbacher EM, Ghoshhajra BB, Cheng Y, Sundt TM 3rd, MacGillivray TE, Cambria RP, Lindsay ME. Characteristics and outcomes of ascending versus descending thoracic aortic aneurysms. *Am J Cardiol* 2016;117(10):1683-90.

Zacchigna L, Vecchione C, Notte A, Cordenonsi M, Dupont S, Maretto S, Cifelli G, Ferrari A, Maffei A, Fabbro C, Braghetta P, Marino G, Selvetella G, Aretini A, Colonnese C, Bettarini U, Russo G, Soligo S, Adorno M, Bonaldo P, Volpin D, Piccolo S, Lembo G, Bressan GM. Emilin1 links TGF-beta maturation to blood pressure homeostasis. *Cell* 2006;124(5):929–942.

Bijlagen

A. Flow-chart met aanbevelingen uit dit consensus statement



B. Indicaties voor oogheelkundig onderzoek

Oogheelkundig onderzoek, inclusief spleetlamponderzoek in volledige mydriasis en meting van de refractie afwijking wordt aanbevolen:

- Bij klinische verdenking op Marfan syndroom
- Na het stellen van een moleculaire diagnose (zie onderstaand schema)

Moleculaire diagnose	Start	Follow-up*	
		Alle leeftijden	Kinderen
Marfan syndroom (<i>FBN1</i>)	bij diagnose	elke 2 jaar	op indicatie
Loeys-Dietz syndroom (<i>TGFBR1</i> , <i>TGFBR2</i> , <i>SMAD3</i> , <i>TGFB2</i> , <i>TGFB3</i>)	op indicatie	op indicatie	op indicatie
<i>ACTA2</i> -gerelateerde TAA	bij diagnose	op indicatie	op indicatie

*Indien geen oogheelkundige afwijkingen van belang. Indien wel oogheelkundige afwijkingen van belang, frequentie van controle afhankelijk van oogafwijkingen.

Opmerkingen

Lens(sub)luxatie is een bekend en veelvoorkomend symptoom bij Marfan syndroom (50-87%, meestal bilateraal en superotemporaal). Daarnaast komen myopie, irishypoplasie, irisdiafanie, iridodensis, vlakke cornea, perifere retinadegeneraties en netvliesloslatingen vaker voor [Nemet et al., 2006].

Oogheelkundige klachten zijn vaak mild of afwezig bij Loeys-Dietz syndroom, maar systematisch onderzoek ontbreekt. Wij wijken op dit punt daarom bewust af van de bestaande richtlijn, waar oogheelkundig onderzoek bij diagnose en driejaarlijkse follow-up wordt geadviseerd [MacCarrick et al., 2014]. Eerder gerapporteerde oogafwijkingen zijn: strabismus, myopie, amblyopie, exotropie, netvliesloslating en staar.

ACTA2-gerelateerde thoracale aortapathologie kan gepaard gaan met karakteristieke iris flocculi (33%) en myopie [Guo et al, 2007]. Als iris flocculi toenemen in grootte kan dit leiden tot een pupil-blok met acuut kamerhoek afsluitend glaucoom tot gevolg.